脳神経外科

●スタッフ（平成30年10月1日現在）

診療科長　河野　道宏
医局長　深見　真二郎
病棟医長　中島　伸幸
外来医長　伊澤　仁之

医師数　常勤　14名
　　非常勤　4名

●診療科の特徴

1. 特色

1）カンファレンスによる治療方針の決定

毎朝行われる脳神経外科医局カンファレンスにて、治療方針（治療目標、手術適応、摘出範囲、放射線療法併用の有無、血管内手術の併用の有無など）を決定している。神経放射線カンファレンスを定期的に行っており、追加検査や術前診断に努めている。

2）頭蓋底良性脳腫瘍の手術

聴神経腫瘍、頭蓋底髄膜腫の手術が多くあり、手術適応を厳密に行った上で手術加療を行っている。ほとんどの症例で血管撮影を施行しており、栄養血管が多いものはカンファレンスで方針決めた後に術前腫瘍塞栓（血管内手術）を積極的に施行している。手術は全例に脳神経モニタリングを行なって神経機能温存に努めており、良好な手術成績をあげている。

3）悪性脳腫瘍の診断と治療

神経膠腫：術中モニタリングを併用して、神経機能温存下の最大限の腫瘍摘出を行っている。悪性神経膠腫（gradeIII,IV）に関しては腫瘍摘出腔に PDT レーザー照射による光線力学的療法を併用している。
悪性リンパ腫：近年増加中の疾患である。眼内悪性リンパ腫からの脳内悪性リンパ腫も多くあり、眼科と連携して無症候の時期からフォローし早期発見に努めている。悪性リンパ腫は積極的に腫瘍生検を行い、CD20 陽性を確認することで最適な化学療法（R-MPV 療法）を選択して、良好な生活水準を維持して長期生存成績をあげている。

2. 主な対象

1）良性頭蓋底腫瘍：頭蓋底髄膜腫（錐体斜台部、錐体骨、テント、頭蓋頚椎移行部）、神経鞘腫（三叉神経、聴神経、顔面神経、下位脳神経）、下垂体腺腫など
2）悪性脳腫瘍：神経膠腫、悪性リンパ腫、転移性脳腫瘍　など
3）脳血管障害：破裂・未破裂脳動脈瘤、脳動静脈奇形、硬膜動静脈瘻、脳出血、脳梗塞（アテローム血栓性、脳塞栓、ラクナ）、頭蓋内血管狭窄、頚動脈狭窄　など
4）先天性疾患・小児疾患：水頭症、二分脊椎症　など
5）頭部外傷：脳挫傷、慢性硬膜下血腫　など

●診療体制と実績

1. 頭蓋底良性腫瘍、聴神経腫瘍

2018 年度、頭蓋底良性腫瘍、聴神経腫瘍の手術件数は 151 件であり、その多くは後頭蓋窩良性腫瘍（144 例）であり国内随一の症例数である（図 1）。後頭蓋窩腫瘍の手術アプローチは Lateral suboccipital approach が最多で約 80% であるが、頭蓋底手術アプローチの併用症例も多くあり、Anterior transpetrosal ap-proach が 6 例、Combind petrosal approach が 7 例であった。手術時には全例に脳神経モニタリングを行い、神経機能温存を優先にして腫瘍摘出を行っている。

後頭蓋窩良性腫瘍手術症例（144 例）の内訳は聴神経腫瘍 107 例（74%）が最多であり、髄膜腫 15 例、頚静脈孔神経鞘腫 2 例，その他の神経鞘腫 8 例、その他の腫瘍 12 例であった。当院での聴神経腫瘍における顔面神経機能温存率は 97%、平均腫瘍摘出率は 97% である。

手術中の出血量の減少や腫瘍摘出を容易にする目的で術前の腫瘍塞栓術も積極的に行っている。

2. 悪性脳腫瘍（神経膠腫、中枢性悪性リンパ腫など）

2018 年度、神経膠腫の手術件数は膠芽腫（grade IV）22 例、退形成神経膠腫（Grade III）6 例、低悪性度神経膠腫（grade I,II）5 例の計 33 例であり、多くの手術症例があった。その他、悪性リンパ腫 19 例、松果体腫瘍 2 例、転移性脳腫瘍を 5 例、その他 8 例であった（図 2）。この内、レザフィリンによる光線力学的療法（PDT）は 21 例に施行した。悪性髄膜腫 2 例あり、これに対しいずれも PDT を行った。

中枢性悪性リンパ腫は現在は画像診断や髄液・血液検査にて診断が可能になりつつある。しかし CD20 陽性の場合には Rituximab 併用化学療法（R-MPV 療法など）ができるため、積極的に腫瘍生検を行って CD20 陽性を確認している。これにより大量 MTX 療法よりも治療効果の高い Rituximab 併用大量 MTX 療法（4 例）、R-MPV 療法（4 例）を選択して、長期生存成績をあげている。

3. 神経内視鏡手術・内視鏡支援下顕微鏡手術

神経内視鏡手術の最大の特徴は低侵襲であり、その適応を吟味することで低侵襲で良好な手術成績となっている。下垂体腺腫～下垂体近傍腫瘍（頭蓋咽頭腫、ラトケ裂のう胞など）に対しては、積極的に神経内視鏡手術で行っている。2018 年度のこの手術件数は 18 件で、術後経過は良好で開頭手術併用となった症例はない。頭蓋内出血の手術は開頭血腫除去術がスタンダードであるが、全身状態を加味した上で内視鏡下血腫除去術も行っており、脳出血 13 例中の 5 例（約 38%）に内視鏡下血腫除去術行った。水頭症、脳室内～脳室内近傍腫瘍に対する神経内視鏡手術は第三脳室底開窓術 16 件、腫瘍生検術 13 件 (重複あり）であった。第三脳室底開窓術によりシャント術や脳室ドレナージの回避を行っている。

4. 脳血管内治療

デバイスの進化、低侵襲手術の治療選択により年々手術件数は増加しており、2018 年は 103 件であった。本院における手術の内訳は動脈瘤塞栓術（破裂動脈瘤）15 件、動脈瘤塞栓術（未破裂動脈瘤）19 件、動静脈奇形・硬膜動静脈瘻 9 件、頚動脈ステント留置術（CAS）8 件、血管形成術（CAS 以外）6 件、血栓回収術 14 件、脳腫瘍塞栓術 23 件、その他 9 件であった（図 3）。

図１　頭蓋底良性腫瘍・聴神経腫瘍（151 件）

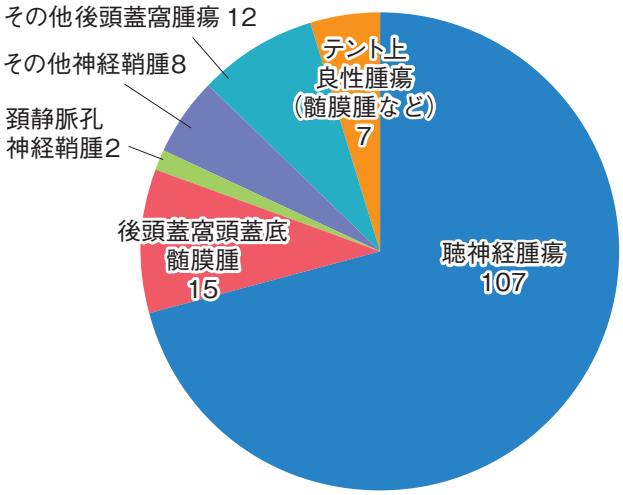

図２　悪性脳腫瘍（64例）

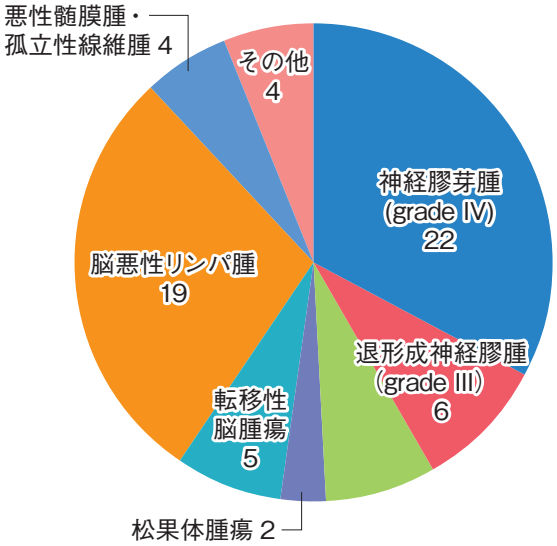
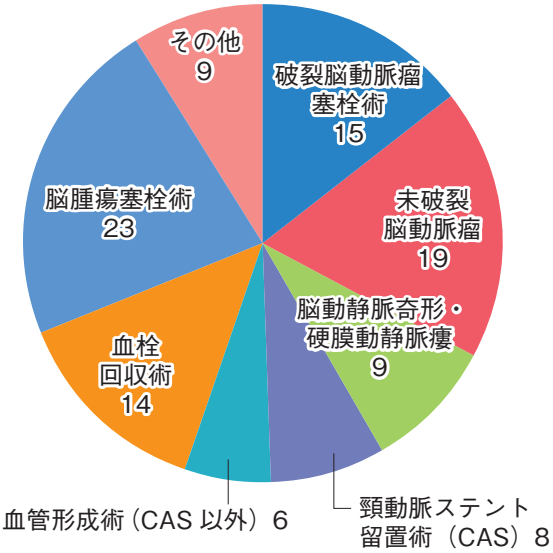
図３　脳血管内治療（103 例）