

# 脳神経外科

## ● スタッフ（平成28年10月1日現在）

診療科長 河野 道宏  
 医局長 伊澤 仁之  
 病棟医長 深見 真二郎  
 外来医長 中島 伸幸

医師数 常勤 13名  
 非常勤 2名

## ● 診療科の特色・診療対象疾患

### 1. 特色

#### 1) カンファレンスによる治療方針の決定

毎朝行われる脳神経外科医局カンファレンスにて、治療方針（治療目標、手術適応、摘出範囲、放射線療法併用の有無、血管内手術の併用の有無など）を決定している。神経放射線カンファレンスを定期的に行っており、追加検査や術前診断に努めている。

#### 2) 頭蓋底良性脳腫瘍の手術

聴神経腫瘍、頭蓋底髄膜腫の手術が多くあり、手術適応を厳密に行った上で手術加療を行っている。ほとんどの症例で血管撮影を施行しており、栄養血管が多いものはカンファレンスで方針決めた後に術前腫瘍塞栓（血管内手術）を積極的に施行している。手術は全例に脳神経モニタリングを行なって神経機能温存に努めており、良好な手術成績をあげている。

#### 3) 悪性脳腫瘍の診断と治療

神経膠腫：術中モニタリングを併用して、神経機能温存下の最大限の腫瘍摘出を行っている。悪性神経膠腫（grade III, IV）に関しては腫瘍摘出腔に PDT レーザー照射による光線力学的療法を併用している。

悪性リンパ腫：近年増加中の疾患である。眼内悪性リンパ腫からの脳内悪性リンパ腫も多くあり、眼科と連携して無症候の時期からフォローし早期発見に努めている。悪性リンパ腫は積極的に腫瘍生検を行い、CD20陽性を確認することで最適化学療法（R-MPV療法）を選択して、良好な生活水準を維持して長期生存成績をあげている。

### 2. 主な対象

- 1) 良性頭蓋底腫瘍：頭蓋底髄膜腫（錐体斜台部、錐体骨、テント、頭蓋頸椎移行部）、神経鞘腫（三叉神経、聴神経、顔面神経、下位脳神経）など
- 2) 悪性脳腫瘍：神経膠腫、悪性リンパ腫 など
- 3) 脳血管障害：破裂・未破裂脳動脈瘤、脳動静脈奇形、硬膜動静脈瘻、脳出血、脳梗塞（アテローム血栓性、脳塞栓、ラクナ）、頭蓋内血管狭窄、頸動脈狭窄 など

## ● 診療体制

### 1. 良性頭蓋底腫瘍

主に専門の2チームが担当し、およそ週3件、主任教

授執刀による手術が行われる。教授執刀の手術症例は脳血管撮影を含む検査入院の後、カンファレンスによる画像診断、腫瘍塞栓術の必要の有無、手術アプローチを決定する。

### 2. 悪性脳腫瘍

悪性腫瘍に対する集学的治療（手術、化学療法、放射線療法、遺伝子診断）を専門にするチームが担当する。

### 3. 脳卒中

脳卒中急性期症例は当院が第三次救急指定病院であるため、ER 経由の症例が多い。救急救命センター、神経内科、高齢診療科、脳神経外科の4科連携にて初療を行い、手術症例は脳神経外科が主科となり治療する。また、毎週4科合同で脳卒中カンファレンスを行い情報の共有をしている。

## ● 診療内容の特色と治療実績

### 1. 頭蓋底良性腫瘍、聴神経腫瘍

2016年度、良性腫瘍の手術件数は159件であり、その多くは後頭蓋窩良性腫瘍（134例）であり国内随一の症例数である（図1）。後頭蓋窩腫瘍の手術アプローチは lateral suboccipital approach が最多で約80%であるが、頭蓋底手術アプローチの併用症例も多くあり、anterior transpetrosal approach が7例、combine transpetrosal approach が9例であった。手術時には全例に脳神経モニタリングを行い、神経機能温存を優先にして腫瘍摘出を行っている。

後頭蓋窩良性腫瘍手術症例（134例）の内訳は聴神経腫瘍85例（63%）が最多であり、髄膜腫18例、頸静脈孔神経鞘腫10例、その他の神経鞘腫7例、その他の腫瘍14例であった。当院での聴神経腫瘍における顔面神経機能温存率は97%、平均腫瘍摘出率は97%である。

手術中の出血量の減少や腫瘍摘出を容易にする目的で術前の腫瘍塞栓術も積極的に行っている。

### 2. 悪性脳腫瘍（神経膠腫、中枢性悪性リンパ腫など）

2016年度、神経膠腫の手術件数は膠芽腫（grade IV）16例、悪性神経膠腫（Grade III）7例、低悪性度神経膠腫（grade I, II）10例の計33例であり、多くの手術症例があった。その他、悪性リンパ腫14例、松果体腫瘍4例、転移性脳腫瘍を7例、その他4例であった（図2）。この内、レザフィリンによる光線力学的療法（PDT）は10例に施行した。悪性髄膜腫2例あり、これに対しいずれも PDT を行った。

中枢性悪性リンパ腫は現在は画像診断や髄液・血液検査にて診断が可能になりつつある。しかし CD20 陽性の場合には Rituximab 併用化学療法（R-MPV療法など）ができるため、積極的に腫瘍生検を行って CD20 陽性を確認している。これにより大量 MTX 療法よりも治療効果の高い Rituximab 併用大量 MTX 療法（4例）、R-MPV療法（4例）を選択して、長期生存成績をあげている。

### 3. 神経内視鏡手術・内視鏡支援下顕微鏡手術

神経内視鏡手術の最大の特徴は低侵襲であり、その適応を吟味することで低侵襲で良好な手術成績となってい

る。下垂体腺腫～下垂体近傍腫瘍（頭蓋咽頭腫、ラトケ裂のう胞など）に対しては、積極的に神経内視鏡手術で行っている。2016年度のこの手術件数は10件で、術後経過は良好で開頭手術併用となった症例はない。頭蓋内出血の手術は開頭血腫除去術がスタンダードであるが、全身状態を加味した上で内視鏡下血腫除去術も行っており、脳出血21例中の5例（約24%）に内視鏡下血腫除去術を行った。水頭症、脳室内～脳室内近傍腫瘍に対する神経内視鏡手術は第三脳室底開窓術18件、腫瘍生検術6件（重複あり）であった。第三脳室底開窓術によりシャント術や脳室ドレナージの回避を行っている。

#### 4. 脳血管内治療

デバイスの進化、低侵襲手術の治療選択により年々手術件数は増加しており、2016年は102件であった。本院における手術の内訳は動脈瘤塞栓術（破裂動脈瘤）12件、動脈瘤塞栓術（未破裂動脈瘤）20件、動静脈奇形・硬膜動静脈瘻4件、頸動脈ステント留置術（CAS）8件、血管形成術（CAS以外）3件、血栓回収術12件、脳腫瘍塞栓術24件、その他19件であった（図3）。

図3 脳血管内治療（102例）

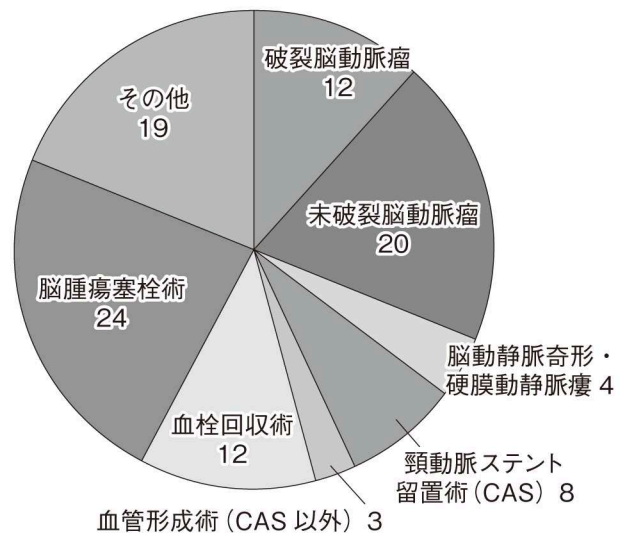


図1 良性腫瘍手術件数（159件）

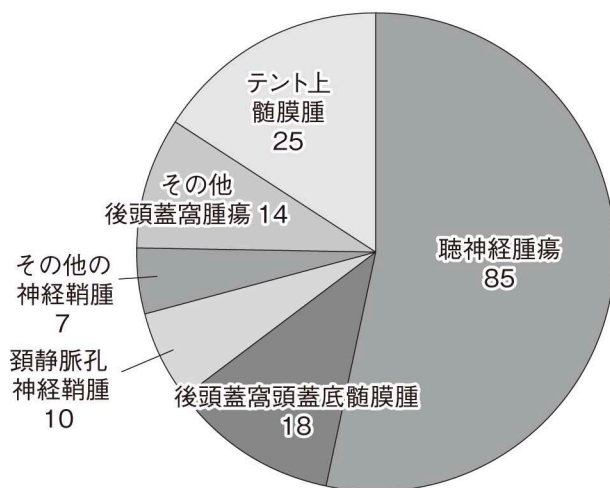


図2 悪性脳腫瘍（64例）

