

脳神経外科

● スタッフ（2020年10月1日現在）

診療科長 河野 道宏
 医局長 堤 将輝
 病棟医長 中島 伸幸
 外来医長 伊澤 仁之

医師数 常勤 16名
 非常勤 4名

● 診療科の特色・診療対象疾患

1. 特色

1) 頭蓋底良性脳腫瘍の手術

聴神経腫瘍、頭蓋底髄膜腫の手術が多くあり、手術適応を厳密に行った上で手術加療を行っている。栄養血管が多いものはカンファレンスで方針決めた後に術前腫瘍塞栓を積極的に施行している。手術は神経機能温存に努めており、良好な手術成績をあげている。

2) 悪性脳腫瘍の診断と治療

神経膠腫：悪性神経膠腫に関してはPDTレーザー照射による光線力学的療法を併用している。

悪性リンパ腫：眼内悪性リンパ腫からの脳内悪性リンパ腫も多くあり、眼科と連携して無症候の時期からフォローし早期発見に努めている。

3) 神経内視鏡手術

水頭症、脳室内腫瘍、下垂体腫瘍、脳出血・脳室内出血：硬性内視鏡・軟性内視鏡を駆使して脳室内のみならず各部位で観察から腫瘍摘出術、血腫除去術、開窓術などあらゆる手技を行う。低侵襲手術として近年、症例数を増やしている。

2. 主な対象

- 1) 良性頭蓋底腫瘍：頭蓋底髄膜腫、神経鞘腫 など
- 2) 悪性脳腫瘍：神経膠腫、悪性リンパ腫 など
- 3) 脳血管障害：破裂・未破裂脳動脈瘤、脳動静脈奇形、硬膜動静脈瘻、脳出血、脳梗塞、頭蓋内血管狭窄、頸動脈狭窄 など
- 4) 先天性疾患・小児疾患：水頭症、二分脊椎症 など
- 5) 頭部外傷：急性硬膜下・硬膜外出血、脳挫傷、慢性硬膜下血腫 など

● 診療体制と実績

1. 頭蓋底良性腫瘍、聴神経腫瘍

2020年度、良性腫瘍の手術件数は177件であり、その多くは後頭蓋窩良性腫瘍（145例）であり国内随一の症例数である（図1）。後頭蓋窩腫瘍の手術アプローチはLateral suboccipital approachが最多で約80%であるが、頭蓋底手術アプローチの併用症例も多くあり、Anterior transpetrosal approachが6例、Combina transpetrosal approachが1例であった。手術時には全例に脳神経モニタリングを行い、神経機能温存を優先にして腫瘍摘出を行っている。

後頭蓋窩良性腫瘍手術症例（145例）の内訳は聴神経

腫瘍97例（66%）が最多であり、髄膜腫22例、顔面神経鞘腫5例、頸静脈孔神経鞘腫8例、その他の神経鞘腫5例、その他の腫瘍8例であった。当院での聴神経腫瘍における顔面神経機能温存率は97%、平均腫瘍摘出率は97%である。手術中の出血量の減少や腫瘍摘出を容易にする目的で術前の腫瘍塞栓術も積極的に行っている。

2. 悪性脳腫瘍（神経膠腫、中枢性悪性リンパ腫など）

2020年度、神経膠腫の手術件数は膠芽腫（grade IV）・退形成神経膠腫（Grade III）19例、低悪性度神経膠腫（grade I, II）2例の計21例であった。その他、悪性リンパ腫2例、転移性脳腫瘍を8例、その他9例であった（図2）。この内、レザフィリンによる光線力学的療法（PDT）は13例に施行した。

中枢性悪性リンパ腫は現在は画像診断や髄液・血液検査にて診断が可能になりつつある。しかしCD20陽性の場合にはRituximab併用化学療法（R-MPV療法など）ができるため、積極的に腫瘍生検を行ってCD20陽性を確認している。これにより大量MTX療法よりも治療効果の高いRituximab併用大量MTX療法やR-MPV療法を選択して、良好な長期生存成績をあげている。

3. 神経内視鏡手術・内視鏡支援下顕微鏡手術

神経内視鏡手術の最大の特徴は低侵襲であり、その適応を吟味することで低侵襲で良好な手術成績となっている。下垂体腺腫～下垂体近傍腫瘍（頭蓋咽頭腫、ラトケ裂のう胞など）に対しては、積極的に神経内視鏡手術で行っている。2020年度のこの手術件数は12例であり、術後経過は良好で開頭手術併用となった症例はない。頭蓋内出血の手術は開頭血腫除去術がスタンダードであるが、全身状態を加味した上で内視鏡下血腫除去術も行っており、13例の脳内出血に対して内視鏡下血腫除去術を行った。水頭症、脳室内～脳室内近傍腫瘍に対する神経内視鏡手術は第三脳室底開窓術7件、腫瘍生検術8件（重複あり）であった。第三脳室底開窓術によりシャント術や脳室ドレナージの回避を行っている。

4. 脳血管内治療

デバイスの進化、低侵襲手術の治療選択により年々手術件数は増加しており、2020年は103件であった。本院における手術の内訳は動脈瘤塞栓術（破裂動脈瘤）16件、動脈瘤塞栓術（未破裂動脈瘤）10件、動静脈奇形・硬膜動静脈瘻6件、頸動脈ステント留置術（CAS）9件、血管形成術（CAS以外）5件、血栓回収術12件、脳腫瘍塞栓術36件、その他9件であった（図3）。

図1 頭蓋底良性腫瘍・聴神経腫瘍 (145 件)

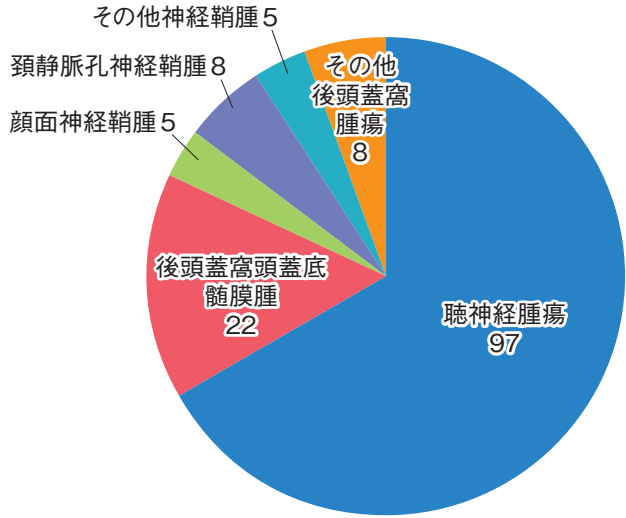


図2 悪性脳腫瘍手術症例 (46 例)

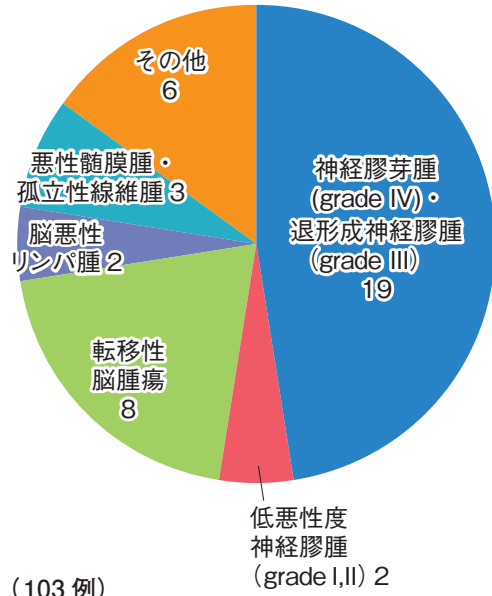


図3 脳血管内治療 (103 例)

